

Компьютерная термография в диагностике злокачественных опухолей глаза и орбиты

О.Г. Пантелеева

Московский НИИ глазных болезней им. Г. Гельмгольца

Термография – метод регистрации видимого изображения собственного инфракрасного излучения поверхности тела человека с помощью специальных приборов, используемый в целях диагностики различных заболеваний и патологических состояний.

Впервые тепловидение было с успехом применено в промышленности в 1925 г. в Германии. В 1956 г. канадский хирург R. Lawson использовал термографию для диагностики заболеваний молочных желез. Это открытие положило начало медицинской термографии. Применение термографии в офтальмологии связывают с публикацией в 1964 г. Gross et al., применивших термографию для обследования больных с односторонним экзофтальмом и обнаруживших гипертермию при воспалительных и опухолевых процессах орбиты. Им же принадлежит и одно из наиболее обширных исследований нормального термопортрета человека. Первые термографические исследования у нас в стране выполнили М.М. Мирошников и М.А. Собакин в 1962 г. на отечественном аппарате. В.П. Лохманов (1988 г.) определил возможности метода в офтальмоонкологии.

Теплопотери с поверхности кожи человека в состоянии покоя при температуре комфорта (18°–20°С) происходят за счет инфракрасного излучения – на 45%, путем испарения – на 25%, за счет конвекции – на 30%. Тело человека излучает поток тепловой энергии в области инфракрасной части спектра с диапазоном длины волны от 3 до 20 мкм. Максимум излучения наблюдается при длине волны около 9 мкм [2]. Величина излучаемого потока достаточна для того, чтобы его можно было обнаружить с помощью бесконтактных приемников инфракрасного излучения.

Физиологической основой термографии является увеличение интенсивности инфракрасного излучения над патологическими очагами (в связи с усилением в них кровоснабжения и метаболических процессов) или уменьшение его интенсивности в областях с уменьшенным региональным кровотоком и сопутствующими изменениями в тканях и органах. Преобладание в клетках опухоли процесса анаэробного гликолиза, сопровождающегося большим выделением тепловой энергии, чем при аэробном пути расщепления глюкозы, также ведет к повышению температуры в опухоли.

Помимо **бесконтактной термографии**, выполняемой с помощью термографов, существует **контактная** (жидкокристаллическая) **термография**, которую проводят с помощью жидких кристаллов, обладающих оптической анизотропией и изменяющих цвет в зависимости от температуры, а изменение их окраски сопоставляют с таблицами–индикаторами.

Термография, являясь физиологичным, безвредным, неинвазивным методом диагностики, находит свое применение в онкологии для дифференциальной диагностики злокачественных опухолей, а также является одним из способов выявления очаговых доброкачественных процессов.

Тепловизоры позволяют визуально наблюдать за распределением тепла на поверхности тела человека. Приемником ИК–излучения в тепловизорах является специальный фотогальванический элемент (фотодиод), работающий при охлаждении его до –196°С. Сигнал с фотодиода усиливается, преобразуется в видеосигнал и передается на экран. При различной степени интенсивности излучения объекта наблюдаются изображения

разного цвета (каждому уровню температуры соответствует свой цвет). Разрешающая способность современных термографов составляет до 0,01 °С, на площади около 0,25 мм².

Термографическое исследование должно проводиться при определенных условиях:

- за 24–48 часов до исследования необходимо отменить все вазотропные препараты, глазные капли;
- за 20 минут до исследования воздержаться от курения;
- адаптация пациента к условиям исследования продолжается 5–10 минут.

При использовании термографов старых образцов существовала необходимость длительной адаптации исследуемого к температуре помещения, где проводилась термография.

Термографическую съемку производят в положении больного сидя в проекции “фас”. При необходимости в дополнительных проекциях – левый и правый полупрофиль и с поднятым подбородком для исследования региональных лимфоузлов.

Для повышения эффективности термографического исследования используют **тест с углеводной нагрузкой**. Известно, что злокачественная опухоль способна поглощать огромное количество введенной в организм глюкозы, расщепляя ее до молочной кислоты. Нагрузка глюкозой при термографии в случае злокачественной опухоли вызывает дополнительный подъем температуры. Динамическая термография занимает важное место в дифференциальной диагностике доброкачественных и злокачественных опухолей глаза и орбиты. Чувствительность такого теста составляет до 70–90%.

Интерпретацию термографического исследования осуществляют с помощью:

- термоскопии (визуальное изучение термографического изображения лица на экране цветного монитора);
- дистанционной термометрии;
- термографии.

Качественная оценка термотопографии исследуемой области позволяет определить распределение “горячих” и “холодных” участков, в сопоставлении их локализации с расположением опухоли, характера контуров очага, его структуры и области распространения. Количественная оценка производится для определения показателей разности температур (градиентов) исследуемого участка по сравнению с симметричной зоной. Заканчивают анализ термограмм математической обработкой изображения. Ориентирами при анализе изображения служат естественные анатомические образования: бровь, ресничный край век, контур носа, роговица.

Наличие патологического процесса характеризуется одним из трех качественных термографических признаков: появлением аномальных зон гипер– или гипотермии, изменением нормальной термотопографии сосудистого рисунка, а также изменением градиента температуры в исследуемой зоне.

Важными термографическими **критериями отсутствия патологических изменений** являются: сходство и симметричность теплового рисунка лица, характер распределения температуры, отсутствие участков аномальной гипертермии. В норме термографическая картина лица характеризуется симметричным рисунком относительно средней линии.

Интерпретация термографической картины вызывает определенные трудности. На характер термограммы оказывают влияние конституционные особенности, количество подкожно-жировой клетчатки, возраст, особенности кровоснабжения [5]. Специфических отличий термограмм у мужчин и женщин не отмечено. Выделить какую-либо норму в количественной оценке термограмм невозможно, и оценка должна проводиться индивидуально, но с учетом единых качественных признаков для отдельных областей тела человека.

Разница между симметричными сторонами в норме не превышает $0,2^{\circ}$ – $0,4^{\circ}$ С, а температура орбитальной области при этом варьирует от 19° до 33° С. У каждого человека распределение температуры индивидуально. Усредненной нормы при количественной оценке термограмм не может быть. Наибольшая разница между симметричными областями составляет $0,2^{\circ}$ С [4].

Качественный анализ свидетельствует, что на поверхности лица имеются стабильные зоны повышенной или пониженной температуры, связанные с анатомическим рельефом.

“Холодные” зоны – брови, ресничные края век, передняя поверхность глаза, проминирующие части лица – нос, подбородок, щеки.

“Теплые” зоны – кожа век, наружная спайка век (за счет выхода конечной ветви слезной артерии); верхневнутренний угол орбиты всегда теплый, что обусловлено поверхностным расположением сосудистого пучка. Кроме того, эта зона наиболее глубокая на рельефе лица и слабо обдувается воздухом.

При обработке термограмм в современных компьютерных термографах имеется возможность построения гистограмм симметрично расположенных областей, что расширяет диагностические возможности метода и повышает его информативность.

Температура роговицы ниже, чем склеры за счет васкуляризации эписклеры и сосудов конъюнктивы [3]. Наблюдаемая картина симметрична, допускаемая термоасимметрия у здоровых лиц – до $0,2^{\circ}$ С.

Меланома придаточного аппарата глаза гипертермична. При меланоме кожи век иногда наблюдается феномен “пламени”, когда имеется венец гипертермии с одной из сторон опухоли, указывающий на поражение путей оттока. Доказано, что меланомы, имеющие такую термографическую картину, имеют плохой прогноз, т.к. быстро диссеминируют. Гипотермия при меланоме кожи наблюдается при ее некрозах, после предшествующей лучевой терапии, а также у очень пожилых людей в связи со снижением тканевого метаболизма. Отмечена корреляция между степенью повышения температуры и глубиной инвазии опухоли. Так, при размерах опухоли T2 и T3 (по международной классификации TNM) во всех случаях отмечена гипертермия более 3 – 4° С. При эпibuльбарных меланоммах увеличивается температура, измеряемая в центре роговицы.

Изотермия или невыраженная гипотермия имеет место **при доброкачественных или псевдоопухолевых образованиях** [6]. Исключение составляют увеиты, при которых наблюдается равномерная выраженная гипертермия до $+3,5^{\circ}$ С.

При **меланоме цилиохориоидальной локализации** можно наблюдать локальное повышение температуры в секторе ее расположения до $+2,5^{\circ}$ С. При меланоме, расположенной к корням радужки, гипертермия прилежащего участка склеры достигает $+2,0^{\circ}$ С по сравнению с симметричным участком контралатерального глаза.

Формирование термографической картины при злокачественных опухолях происходит за счет следующих факторов:

- преобладание процессов анаэробного гликолиза в опухоли с повышенным выделением тепловой энергии
- сдавление сосудистых стволов в орбите за относительно короткий срок, недостаточный для развития коллатерального кровообращения, что вызывает застойные изменения в венозной сети орбиты
- инфильтративный рост опухоли, приводящий к развитию перифокального воспаления в окружающих опухоль тканях и появлению собственных новообразованных сосудов.

Перечисленные выше факторы приводят к появлению выраженной разлитой гипертермии, максимально проявляющейся в квадранте расположения опухоли и захватывающей неповрежденные области орбиты и пути венозного оттока (рис. 1).

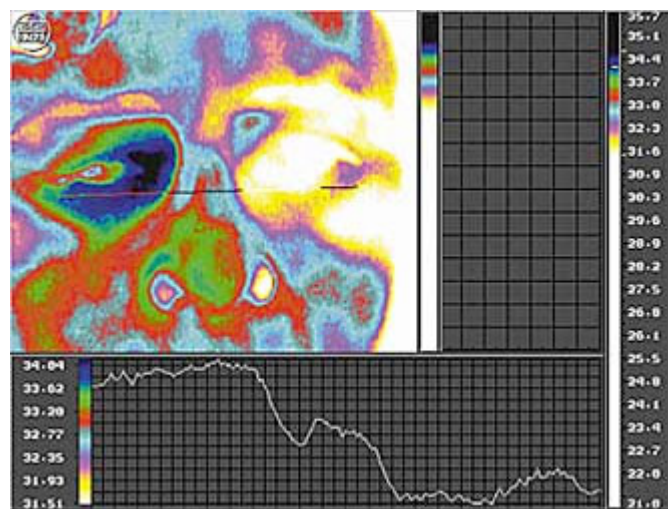


Рис. 1. Лимфома правой орбиты. На гистограмме определяется выраженная гипертермия на пораженной стороне

Показательны термографические исследования при **озлокачествлении плеоморфной аденомы**: соответственно локализации опухоли в четко отграниченной зоне гипотермии удастся выявить небольшие участки стойкой гипертермии, что создает пеструю картину (рис. 2).

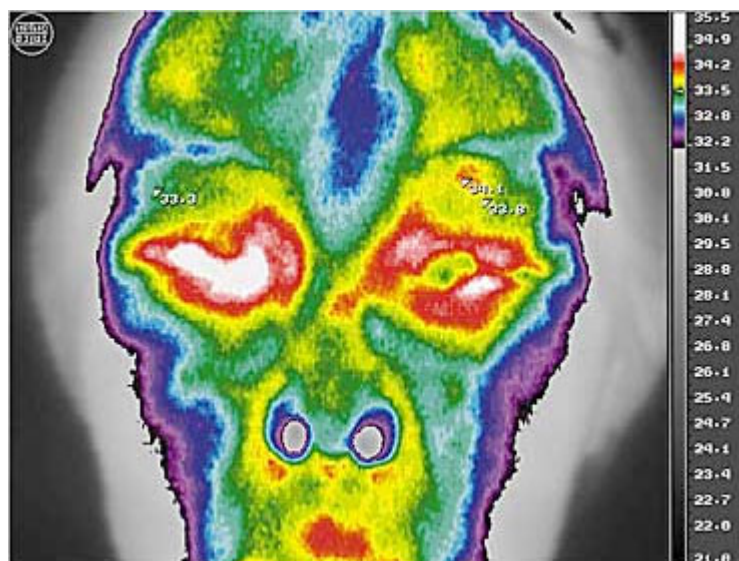


Рис. 2. Рак в плеоморфной аденоме левой орбиты

Термографическая картина **вторичных злокачественных опухолей орбиты** характеризуется зоной выраженной разлитой гипертермии, захватывающей и внешне непораженные области орбиты и параорбитальной зоны, что обусловлено застойными явлениями в венах кожи лба и щеки. При прорастании опухоли из придаточных пазух носа к описанной картине присоединялись гипертермия соответствующей пазухи носа или пораженной области (рис. 3).

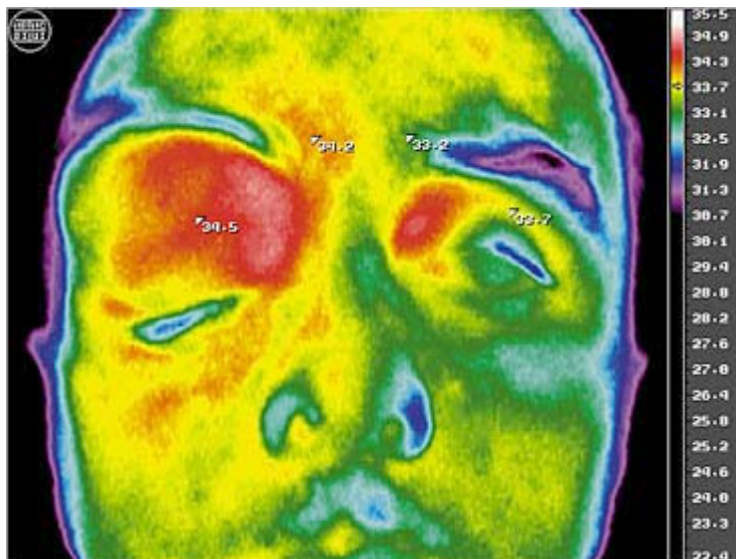


Рис. 3. Вторичная злокачественная опухоль правой орбиты из соответствующей лобной пазухи

Таким образом, для **первичных и вторичных злокачественных опухолей орбиты** **характерна идентичная термографическая картина.**

При метастатических опухолях зона гипертермии на термограммах имеет интенсивное свечение, округлую или неправильную форму, резкие контуры, однородную структуру.

Термография может быть использована для оценки эффективности проводимого лечения. Критерием эффективного лечения при злокачественных опухолях является снижение температуры и уменьшение площади гипертермии [1].

После проведенной лучевой терапии на термограммах сохраняется умеренно выраженная разлитая гипертермия во всех отделах орбиты в пределах от $+0,5$ до $+0,7^{\circ}\text{C}$, которая сохраняется до 4 месяцев после окончания лучевой терапии. Подобные изменения можно объяснить постлучевыми изменениями кожи и воспалительной реакцией в регрессирующей опухоли и окружающих тканях в ответ на облучение.

При длительном наблюдении за больными, получавшими лечение по поводу злокачественных опухолей, было отмечено два варианта термографической картины:

- стабильная картина гипотермии, когда область пониженной температуры сохраняла свои контуры и показатели разницы температур;
- появление на фоне участков гипотермии зон гипертермии или появление таких зон в других областях свидетельствует о вероятности появления рецидивов опухоли.

Термография – практически единственный способ эффективной оценки продукции тепла в тканях. Анализ распределения тепла на поверхности кожи лица позволяет определять наличие патологического очага и оценивать его динамику в ходе лечения.

В настоящее время при термографии могут быть получены как ложноположительные, так и ложноотрицательные результаты, что следует учитывать при формулировке заключения.

Литература:

1. Бровкина А.Ф. Болезни орбиты. // М.–"Медицина".– 1993 –239 с.
2. Зеновко Г.И. Термография в хирургии.// М.–"Медицина".–1998, с.129–139.
3. Fujishima H., Toda I., Yamada M., Sato N., Tsubota K. Corneal temperature in patients with dry eye evaluated by infrared radiation thermometry// Br. J. Ophthalmol.– 1996 – V.80 – N 1 – P. 29–32.
4. Morgan P.B., Soh M.P., Efron N., Tullo A.B. Potential applications of ocular thermography // Optom. Vis. Sci. – 1993 – V 70 – N 7– P. 568–76.
5. Pinter L. Über die Bewertung des thermographischen Bildes der okulo–orbitalen Region. // Klin. Monatsbl. Augenheilkd.–1990 – V196 – N 5 – P. 402–404.
6. Wittig I., Kohlmann H., Lommatzsch P.K., Kruger L., Herold H. Statische und dynamische Infrarotthermometrie und – thermographie beim malignen Melanom der Uvea und Konjunktiva. // Klin. Monatsbl. Augenheilkd – 1992 –V. 201– N 5 – S. 317–321.